

Cezary Turostowski

ZAMIAST IMPLANTU?

SMK® - System Mostów Kompozytowych bezurazowa metoda uzupełnienia brakującego

Usunięcie zęba w odcinku bocznym często lekceważone jest przez pacjentów. Brak zęba w odcinku bocznym wiąże się bowiem raczej z niewielkim pogorszeniem estetyki uśmiechu, tak więc pacjenci często nie decydują się na uzupełnienie. Konsekwencją długo nienaprawianego defektu funkcjonalnego jest doprowadzenie do takich zaburzeń zębowych, jak: obroty zęba, patologiczne starcie guzków, zanik dziąsła, obnażenia szyjek zębów.

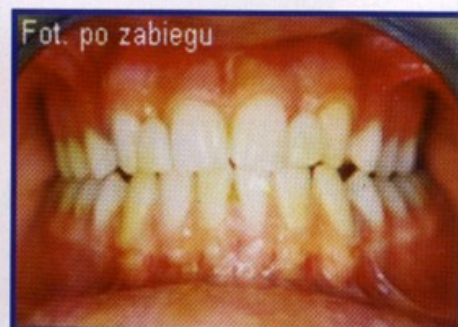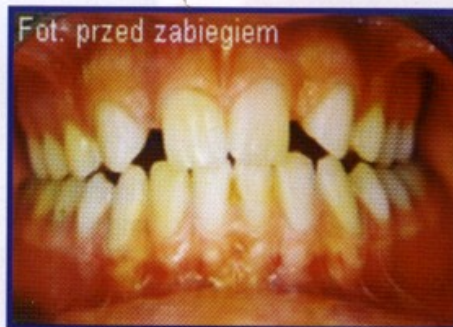Przyczyny, dla których pacjenci zaniedbują konieczność uzupełnienia brakujących zębów bocznych są różne. Najpopularniejsze to strach przed urazowym i kosztownym zabiegiem implantacji, konieczność szlifowania zębów oraz krępujące użytkowanie protezy ruchomej. Niewątpliwie są to czynniki zniechęcające pacjenta do podjęcia leczenia. Konsekwencją tego jest często spotykany nawet u ludzi młodych uśmiech ograniczony do pokazywania tylko zębów przednich. Mosty kompozytowe należą do grupy uzupełnień adhezyjnych wykorzystujących mikrołączenia wytrawionej powierzchni szkliwa z kompozytowymi systemami łączącymi. Metoda polega na wymodelowaniu w jamie ustnej sztucznego zęba z kompozytu zaopatrzonego w porcelanową licówkę.

Techniki adhezyjne to jedna z najbardziej rozwijających się dziedzin stomatologii. Powoli zdobywają coraz więcej zwolenników. Niewątpliwą zaletą wszystkich uzupełnień wykonywanych w technice adhezyjnej jest brak konieczności szlifowania zdrowych zębów, co nadaje takim rozwiązaniom charakter odwracalny. Skrócenie czasu wykonania stanowi kolejną cechę docenianą zarówno przez lekarzy, jak i pacjentów.

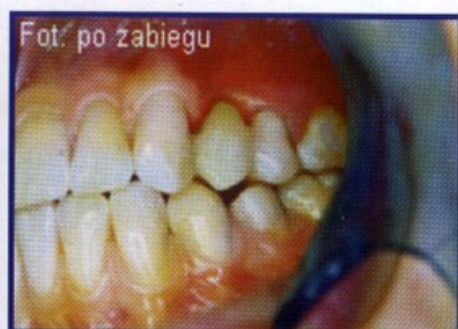
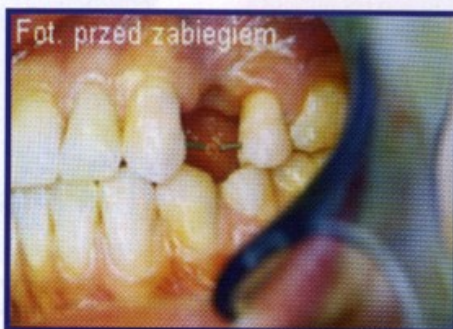Biorąc pod uwagę wszystkie za i przeciw, można stwierdzić bazując na wynikach własnych, że metoda

uzupełniania brakujących zębów w systemie mostu kompozytowego SMK zdaje egzamin zarówno pod względem estetyki, jak i wytrzymałości, a pacjent bardzo szybko adaptuje się do nowych warunków. Jest to także najtańsza spośród wszystkich możliwych metod. Ponadto może być wykorzystywana z powodzeniem w sytuacjach, gdzie inne metody nie

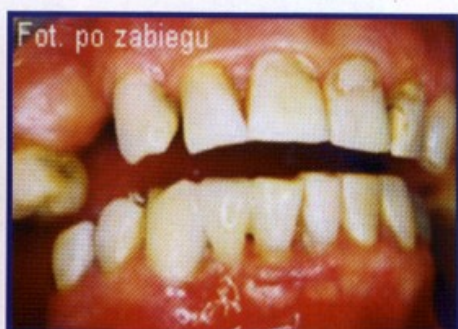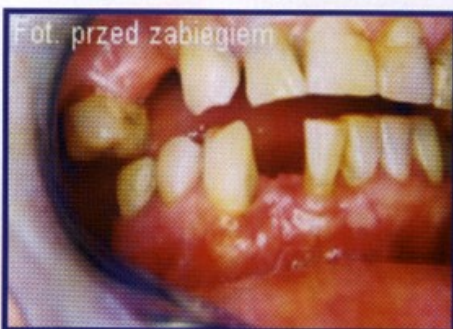mogą zostać zastosowane, np. z braku odpowiedniej ilości miejsca na implant lub kiedy konieczność szlifowania zębów pod most klasyczny byłaby zbyt okaleczająca, czy też z powodu zbyt wysokiej ceny. Metoda ta znacznie chętniej wybierana jest przez pacjentów do uzupełnienia braku pojedynczego zęba, w porównaniu do innych znanych tradycyjnych metod.



Przypadek 1. Uzupełnienie brakujących siekaczy bocznych



Przypadek 2. Uzupełnienie brakującego przedtrzonowca



Przypadek 3. Uzupełnienie brakującego siekacza dolnego

